Traitement médical des pathologies d’ épaule courantes

Dr Ivan PROTHOY
DESC de Médecine du Sport
Traumatologie du Sport

A part: l’épaule instable

- 1er épisode: immobilisation de durée limitée chez le sujet jeune de 10 jours à 6 semaines. Courte chez le sujet plus âgé.
- Puis:
  - Renforcement musculaire des stabilisateurs de la scapula et de la sangle antérieure, mais aussi rotateurs externes
  - Anticipation _ Proprioception
  - Sagitalisation du tronc lors du lancé

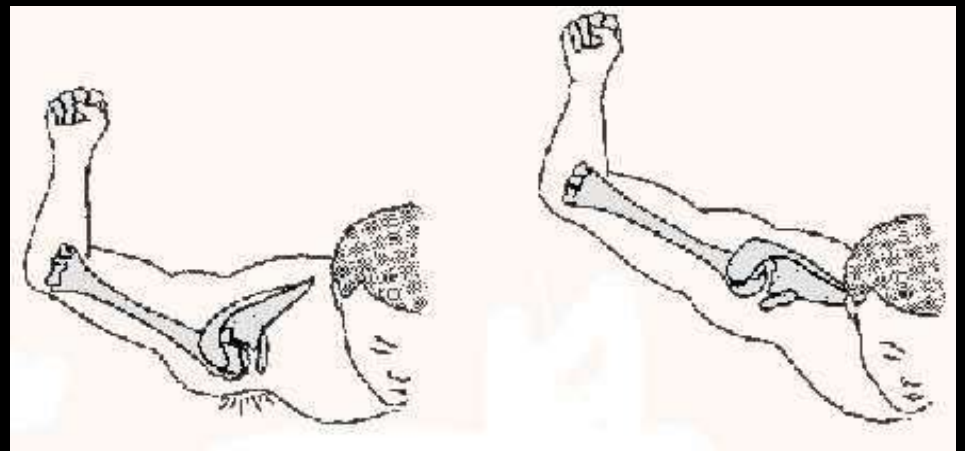

L’apport de l’IRM en RE *vs* RI

RI

RE

RI

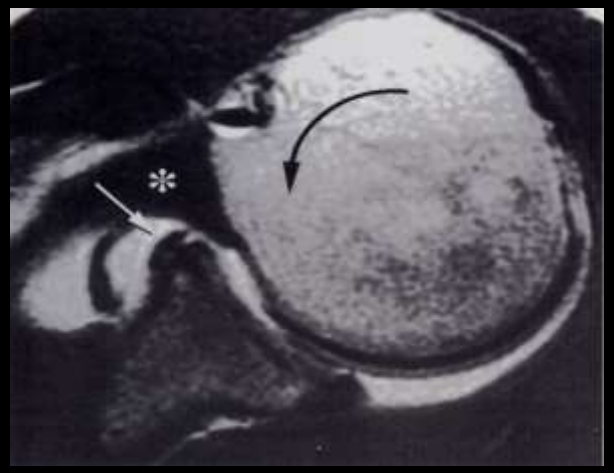

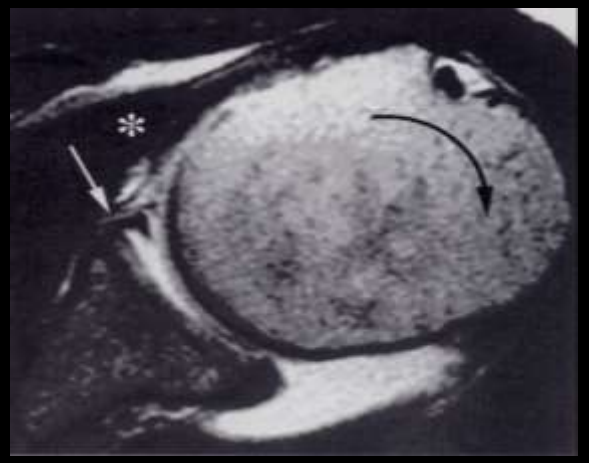

RE

Autres pathologies

- Eviter l'ENRAIDISSEMENT
- Soulager la DOULEUR

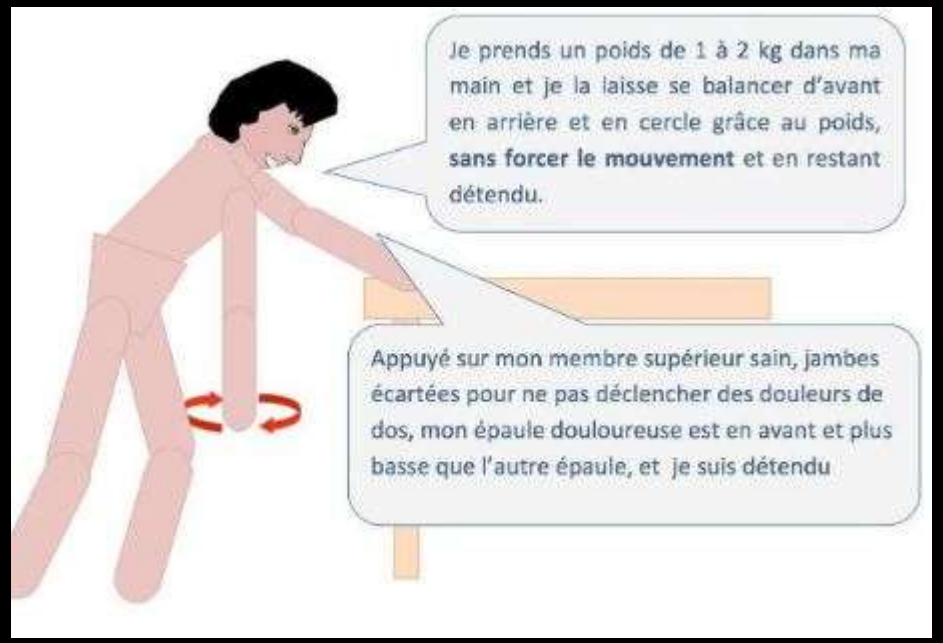

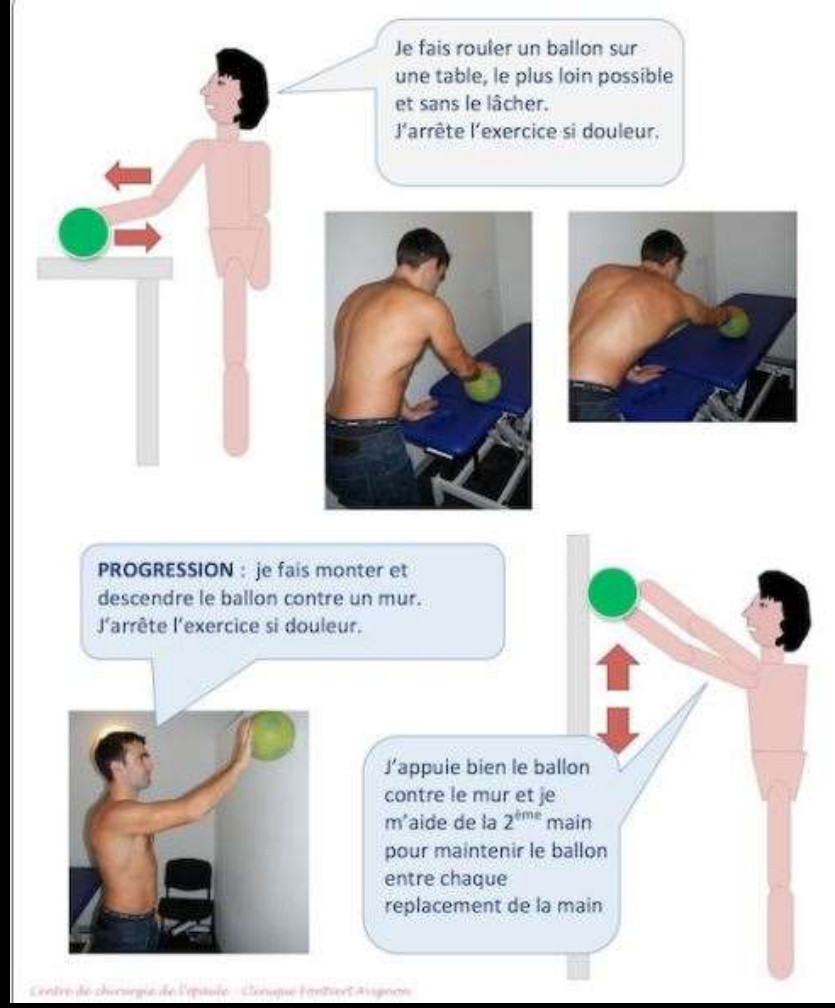

Préalable indispensable: Supprimer la douleur

- Médicaments (antalgiques, AINS [1])
- Physiothérapie (glace, laser haute puissance[2], TENS, ~~US~~[3])
- Massages cervico scapulaires
- Mésothérapie
- Infiltrations:
  - Corticoïdes (Coombs, Lancet 2010)

1 Faber E, 2006
2 Karaka B 2016; Santamato A 2009; Kelle B 2014
3 Grebermariam 2013

Efficacy and safety of corticosteroid injections and other injections for management of tendinopathy: a systematic review of randomised controlled trials

Brooke K Coombes, Leanne Bisset, Bill Vicenzino

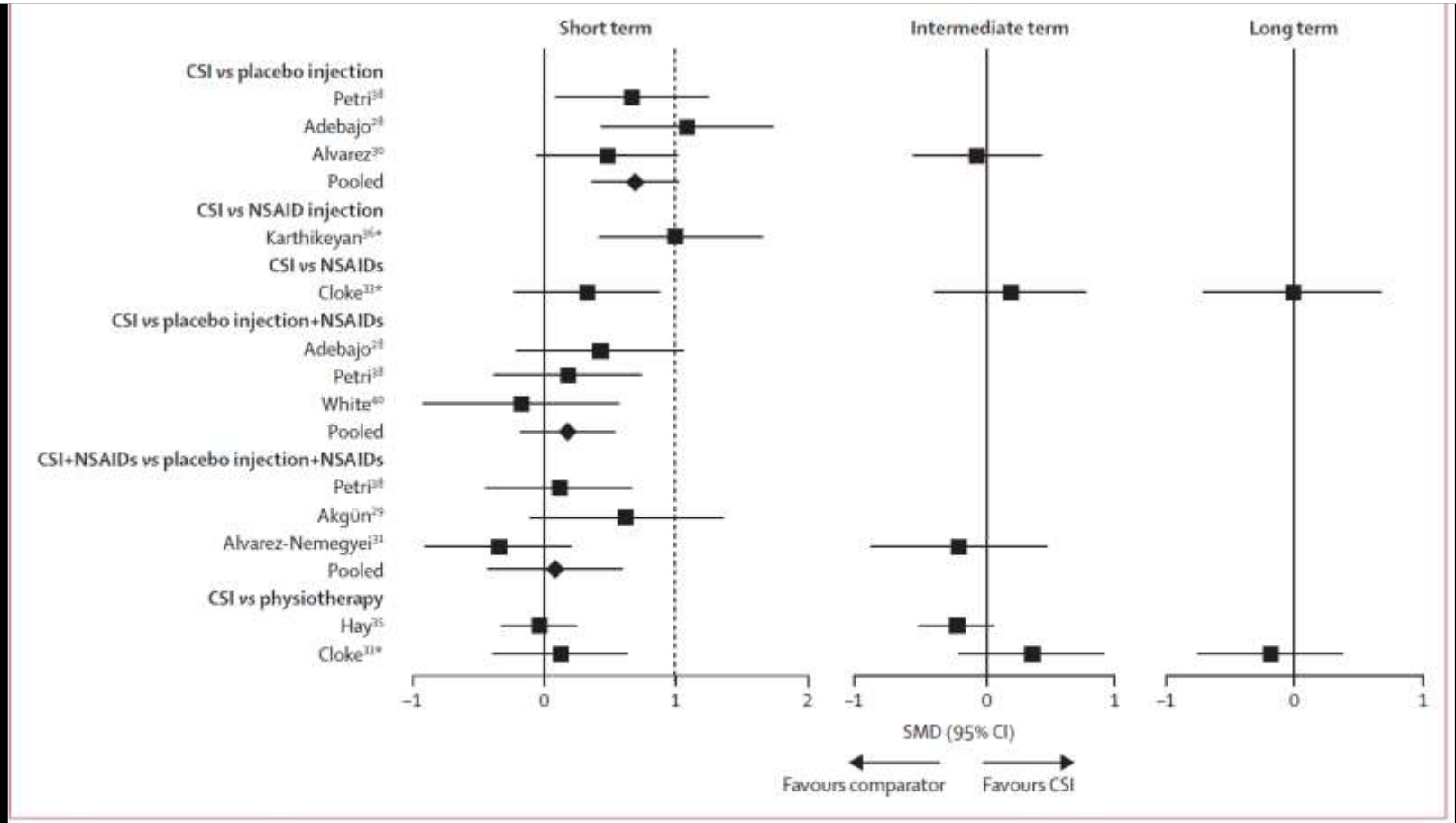

Figure 3: Standardised mean difference for improvement in pain or function after corticosteroid injection for rotator-cuff tendinopathy
SMD=standardised mean difference. CSI=corticosteroid injection. NSAID=non-steroidal anti-inflammatory drug. PRPI=platelet-rich plasma injection. *Function study.

Lancet 2010; 376: 1751–67

Préalable indispensable: Supprimer la douleur

- Médicaments
- Physiothérapie (glace, laser haute puissance, TENS)
- Massages cervico scapulaires
- Mésothérapie
- Infiltrations: Oui mais où? Oui mais de quoi?
  - Corticoïdes (Coombs, Lancet 2010)
  - Lidocaïne
  - PRP
  - AH

CAPSULITE ou OMARTHROSE

- Mouvements globaux
- Balnéothérapie
- Travail des amplitudes doux

- COIFFE: travail des compensations et des voies de passage sous acromiale

TENDINOPATHIE DE LA COIFFE

- Lutter contre le conflit SA
- Eviction des mouvements à forte contrainte

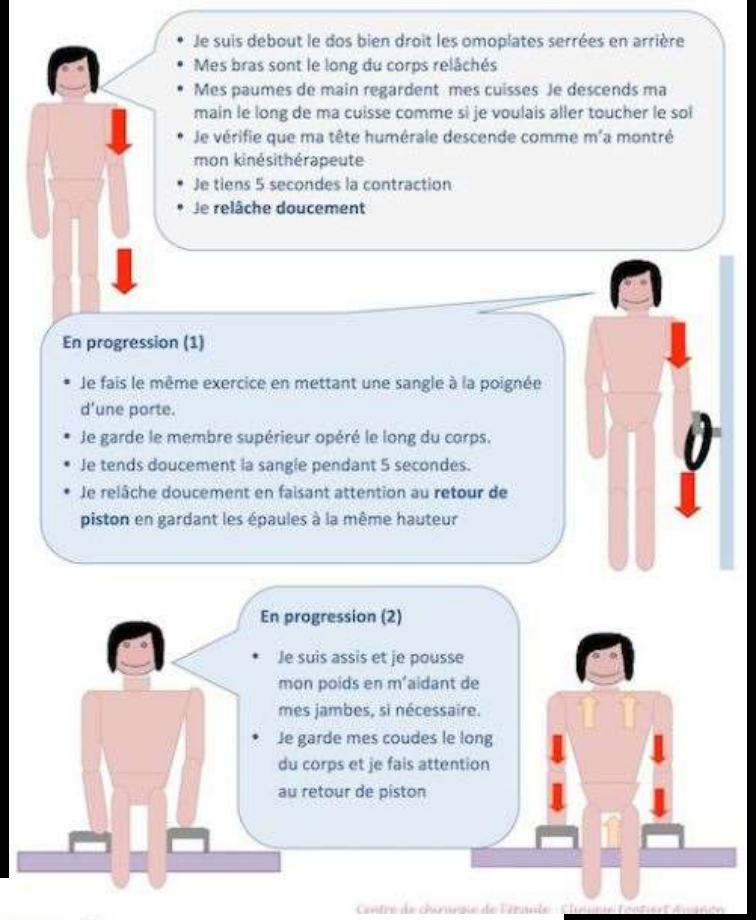

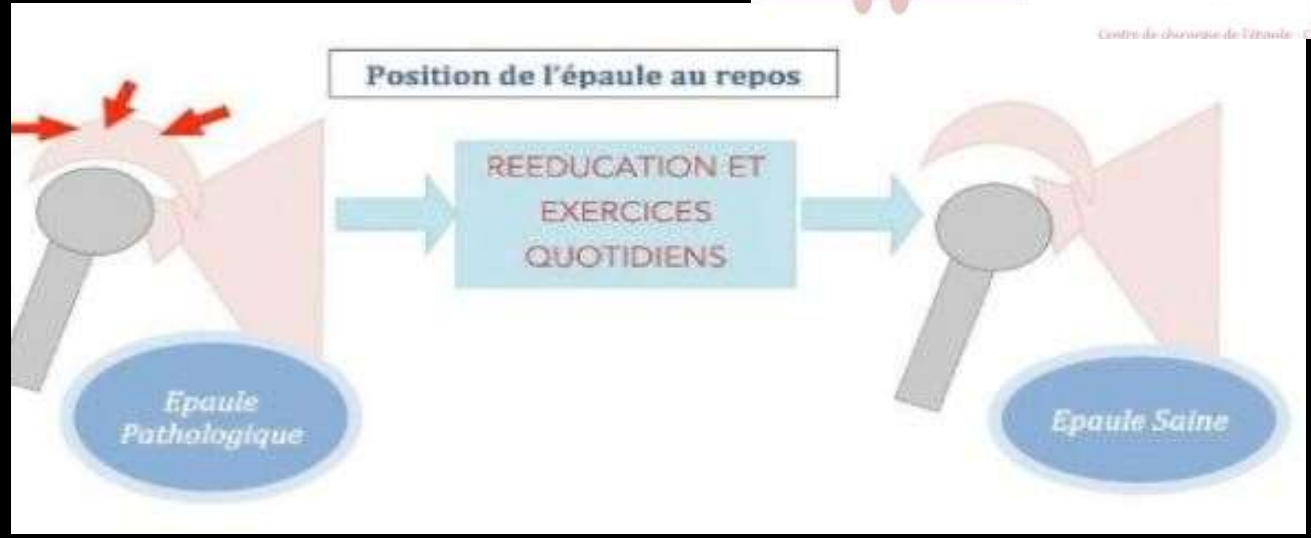

TENDINOPATHIE DE LA COIFFE

- Lutter contre le conflit SA
- Eviction des mouvements à forte contrainte
- Thérapie anti inflammatoire: Corticoïdes => atrophie tendineuse et nécrose cellulaire [1,2] Mais pas d'effet sur les ruptures d'injection répétées *(Bhatia M, 2009)*
- Thérapie pro cicatrisante :
  - Ondes de choc [3]
  - Laser (Karaca B, 2016; Haslerud 2015)
  - US
  - PRP
  - AH (Sengul I, 2008)

1. Matsen FA, III, Arntz CT. Subacromial impingement. In: Rockwood CA Jr, Matsen FA III, editors. The Shoulder. II. Philadelphia (PA): Saunders; 1990. pp. 623–646
2. The effects of local steroid injections on tendons: a biomechanical and microscopic correlative study.*Kennedy JC, Willis RB Am J Sports Med. 1976 Jan-Feb; 4(1):11-21*

3 *Rompe JD, Zoellner J, Nafe B. Shock wave therapy versus conventional surgery in the treatment of calcifying tendinitis of the shoulder. Clin Orthop Relat Res. 2001 Jun;(387):72-82*

Et en cas de calcification? Intérêt des ondes de choc

- Pas de récurrence des calcifications à au moins 3 ans sur 39 épaules [1]
- Efficacité supérieure à la chirurgie à 2 ans sur 50 épaules (sauf dans les types A) [2]
- Efficacité légèrement inférieure à la ponction lavage aspiration [3]

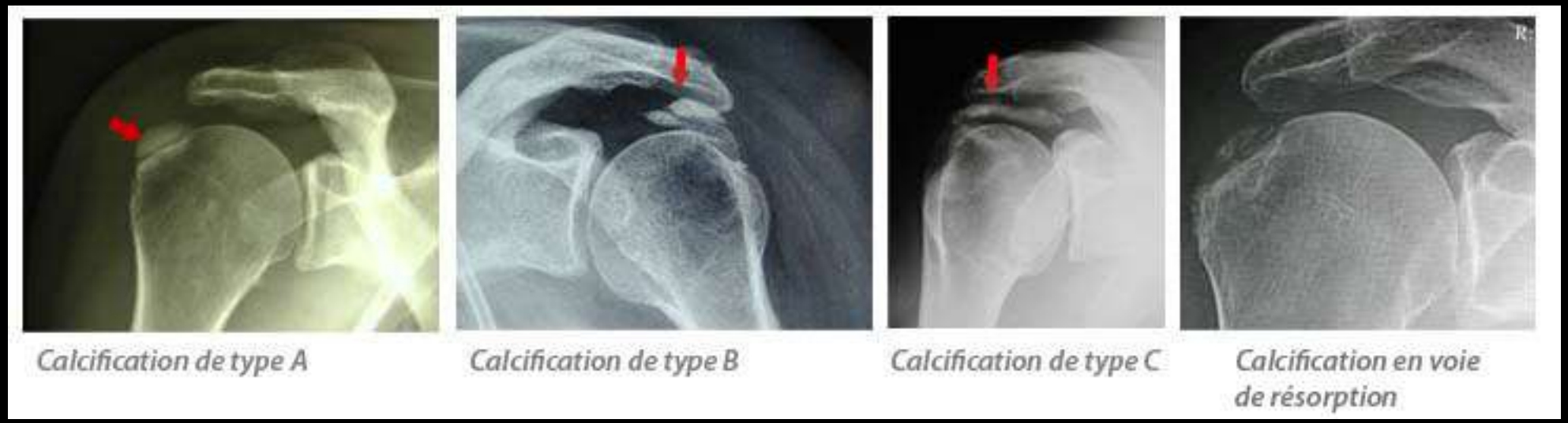

1. Wang CJ, Yang KD, Wang FS, Chen HH, Wang JW. Shock wave therapy for calcific tendinitis of the shoulder: a prospective clinical study with two-year follow-up. Am J Sports Med. 2003 May-Jun;31(3):425-30
2. Rompe JD, Zoellner J, Nafe B. Shock wave therapy versus conventional surgery in the treatment of calcifying tendinitis of the shoulder. Clin Orthop Relat Res. 2001 Jun;(387):72-82
3. *Kim YS, Lee HJ, Kim YV, Kong CG. Which method is more effective in treatment of calcific tendinitis in the shoulder? Prospective randomized comparison between ultrasound-guided needling and extracorporeal shock wave therapy. J Shoulder Elbow Surg. 2014 Nov;23(11):1640-6.*

Conclusion

- Supprimer la douleur mais attention à la RAIDEUR
- Faire cicatriser ce qui peut l’être
- Intérêt de la rééducation ++

Join us: DPC Sao Miguel do Gostoso, Brasil