Luxation antérieure de l'épaule

Quoi de neuf en 2017

Docteur Eric PERES

coSma
Centre orthopédique sportif & médical des Alpes

BIOMÉCANIQUE

Résistance de la structure

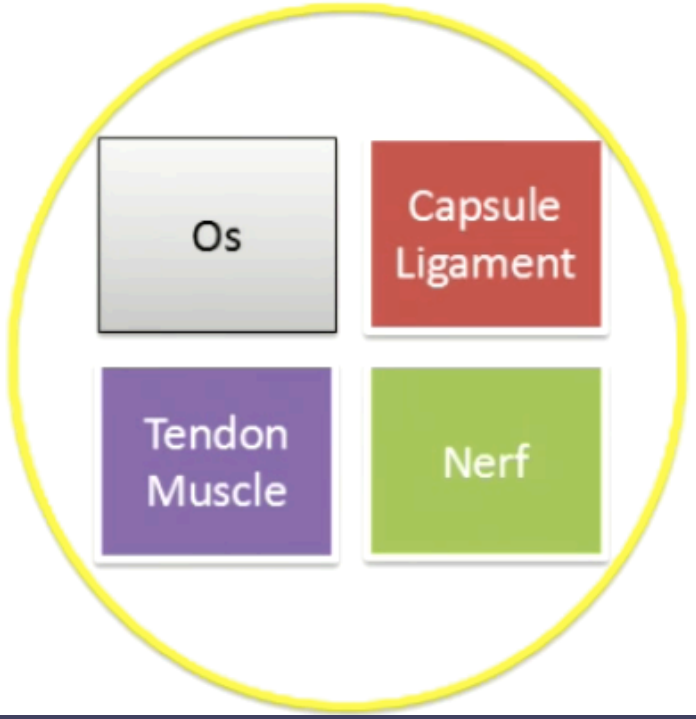

Contraintes du traumatisme

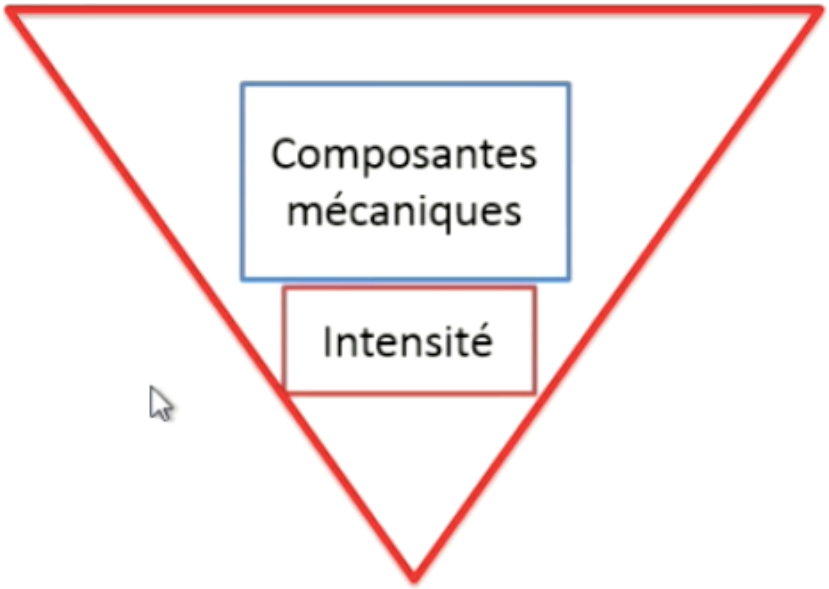

BIOMÉCANIQUE

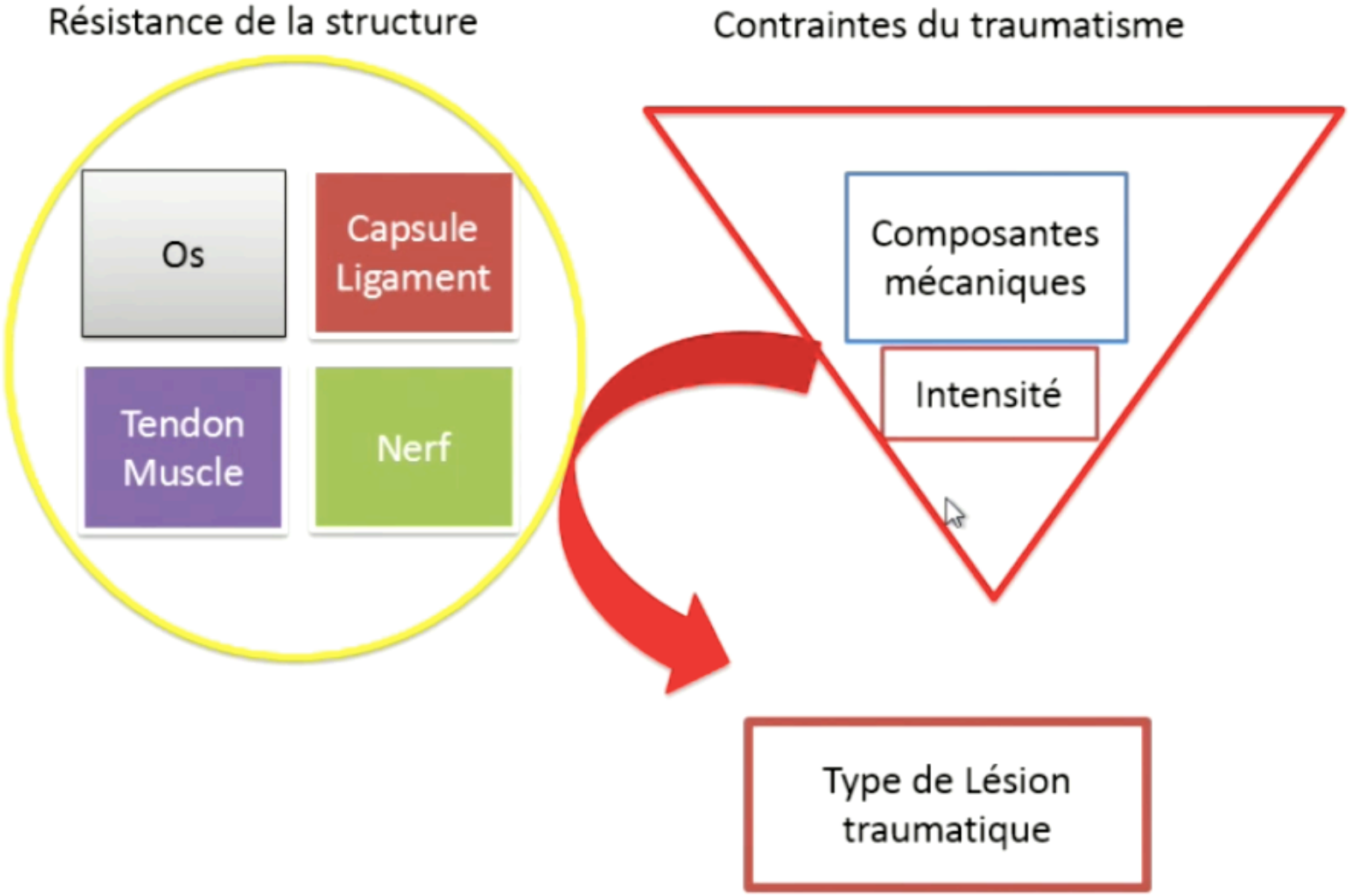

BIOMÉCANIQUE

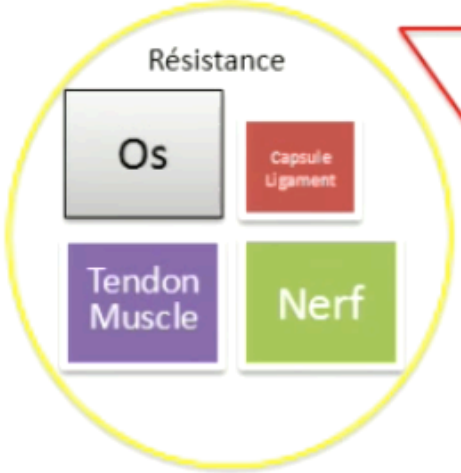

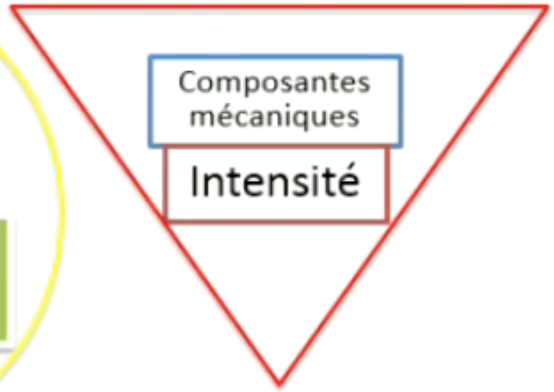

Luxations: gléno-humérale Isolée

BIOMÉCANIQUE

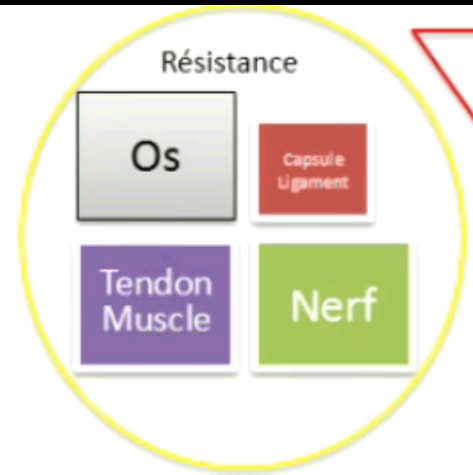

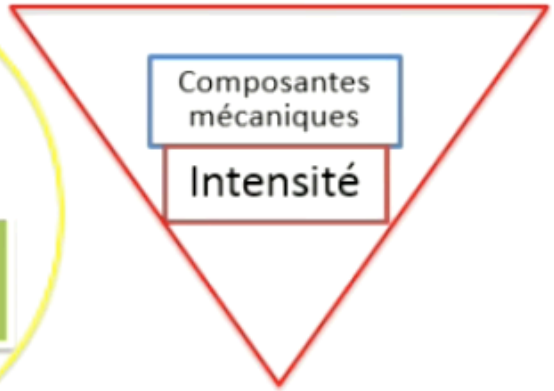

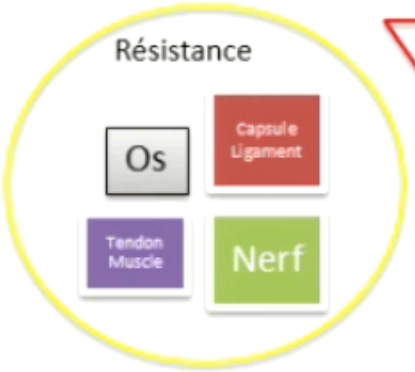

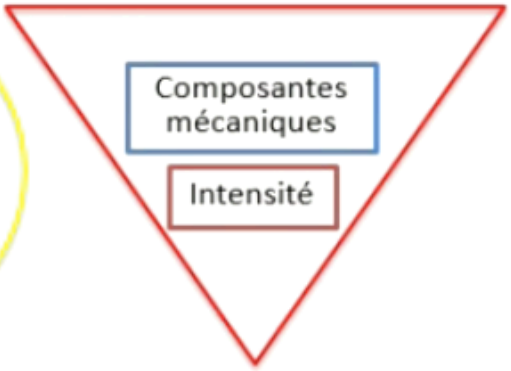

Age

Luxations: gléno-humérale Isolée

Fractures EPH

Rupture Coiffe

ÉPIDÉMIOLOGIE

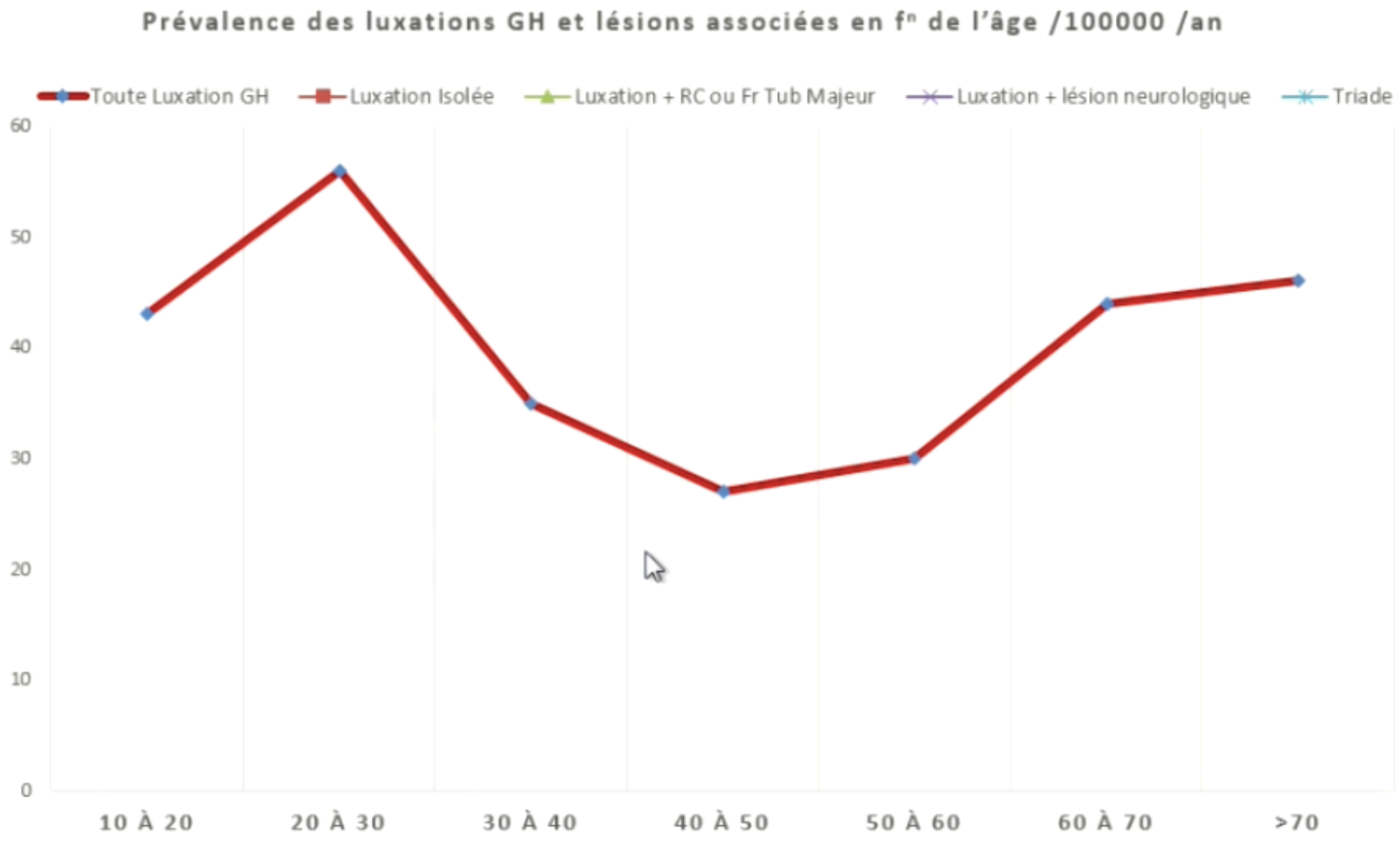

Robinson et al. J Bone Joint Surg Am. 2012;94:18-26

ÉPIDÉMIOLOGIE

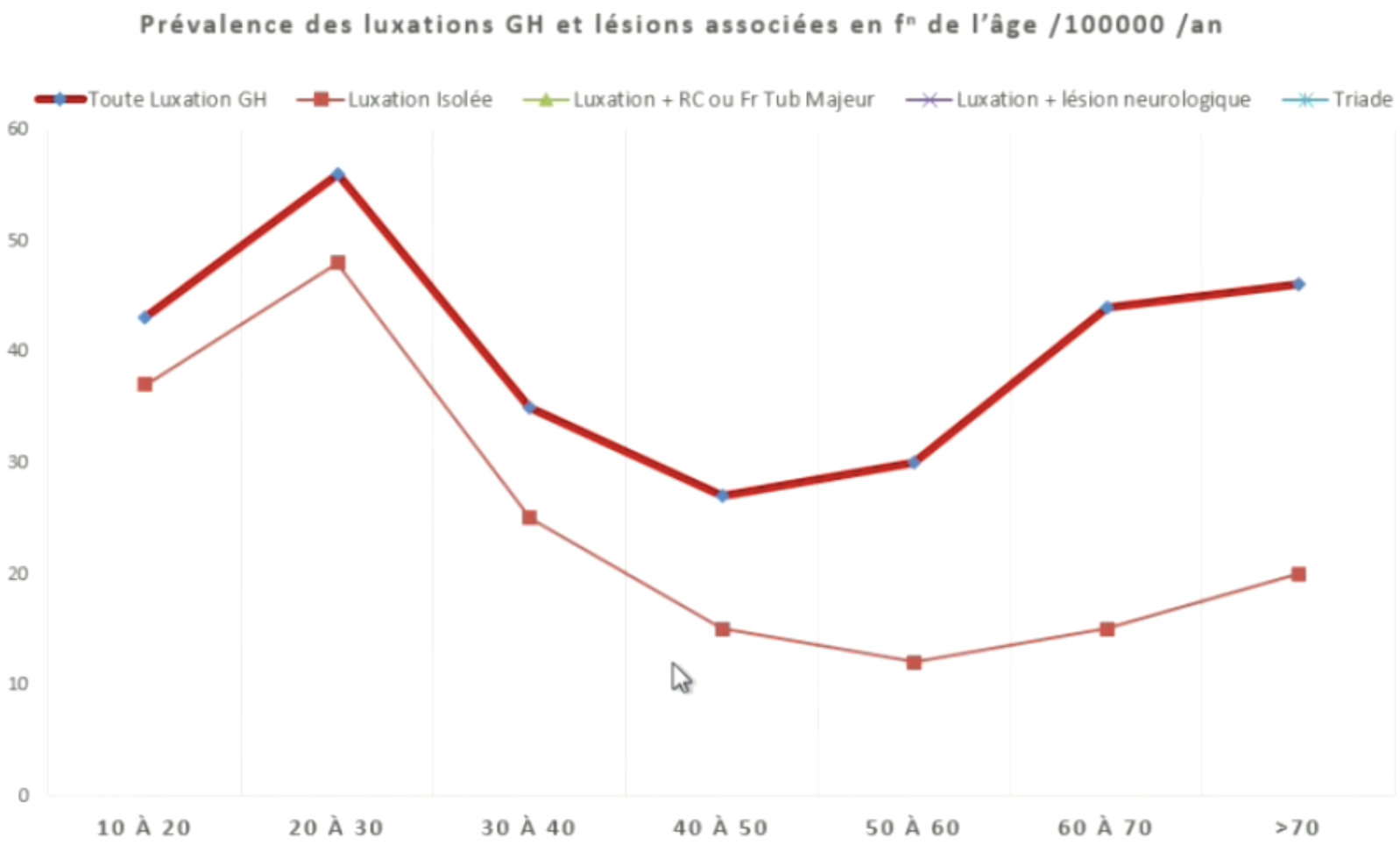

Robinson et al. J Bone Joint Surg Am. 2012;94:18-26

ÉPIDÉMIOLOGIE

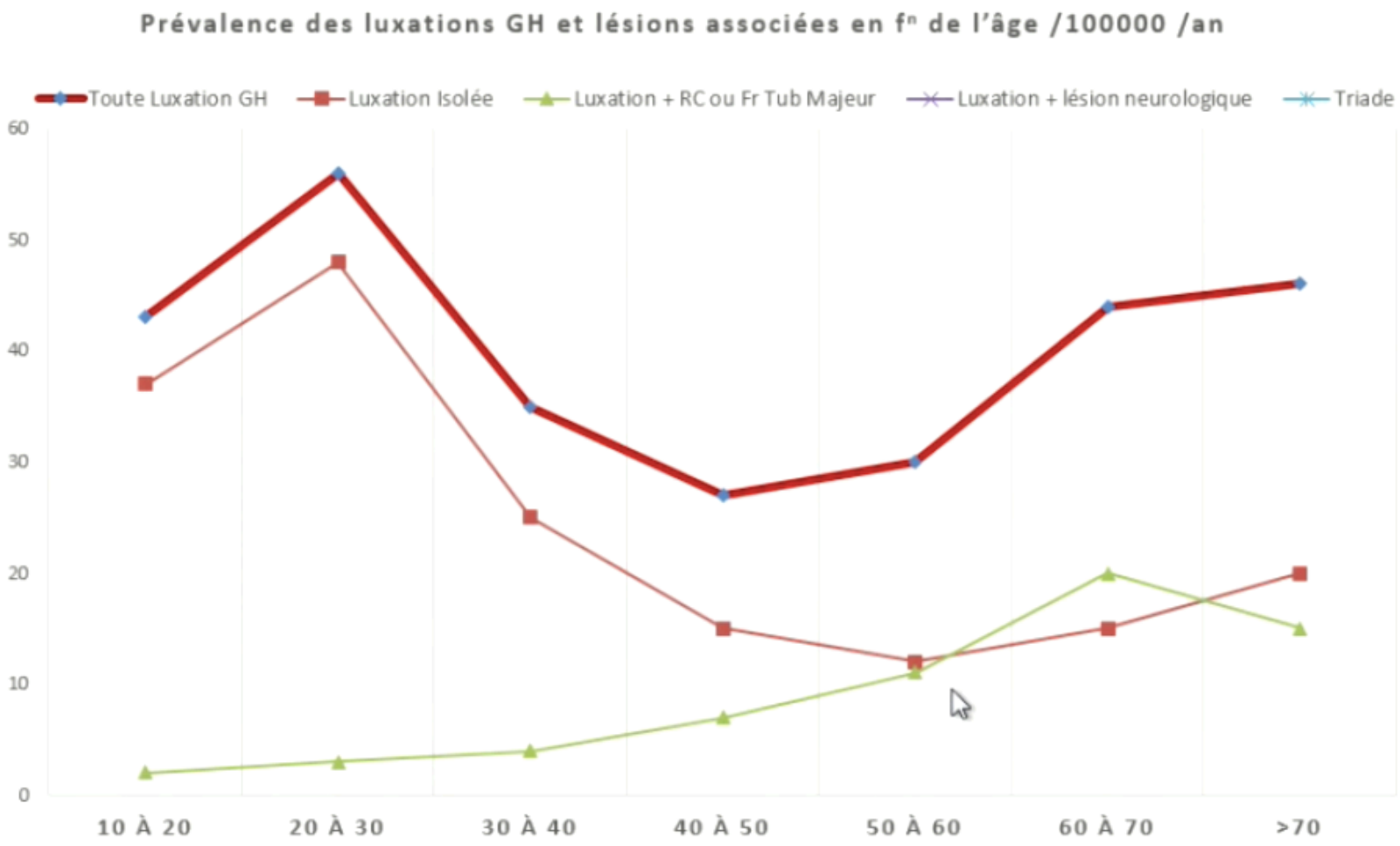

Robinson et al. J Bone Joint Surg Am. 2012;94:18-26

ÉPIDÉMIOLOGIE

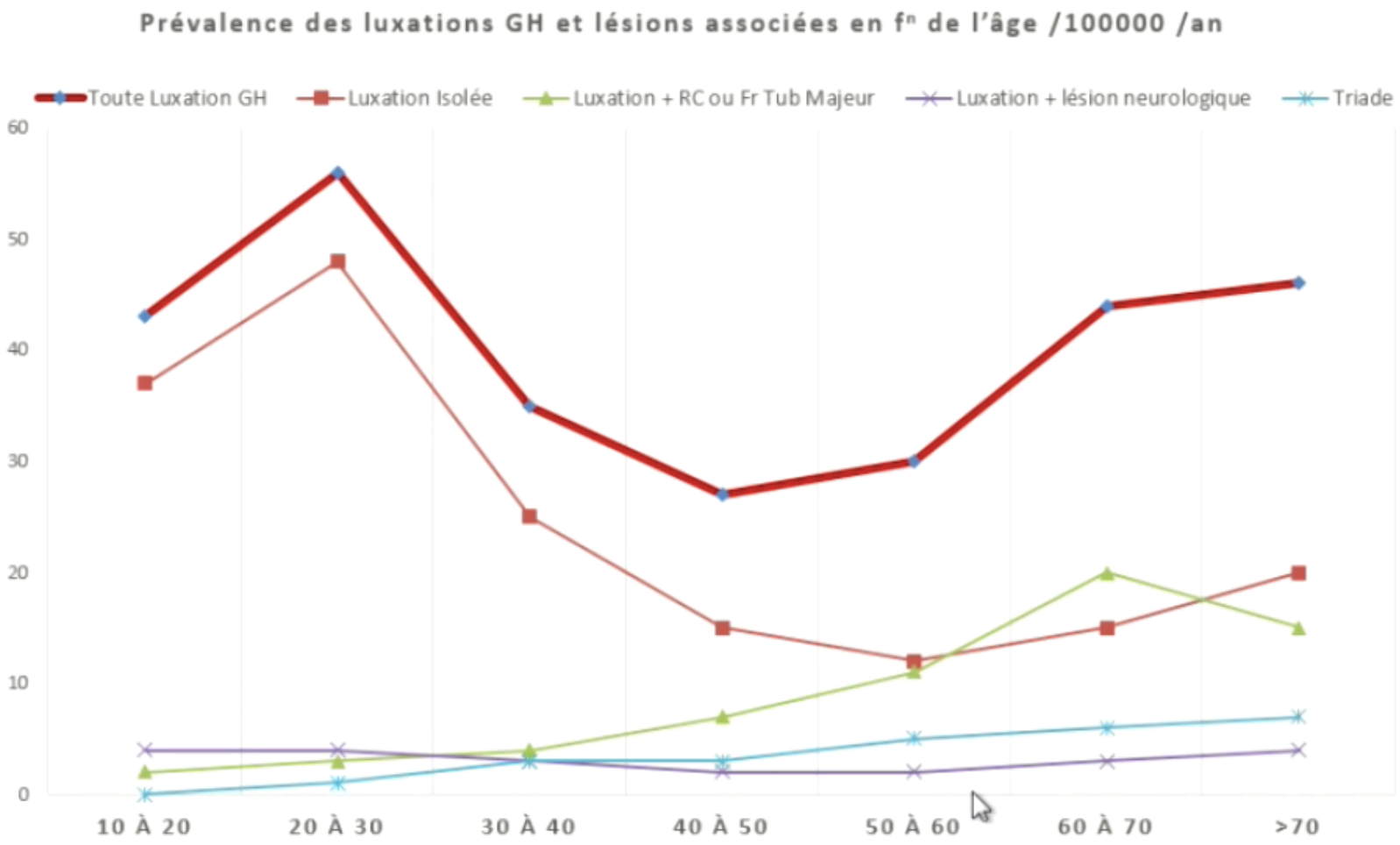

Robinson et al. J Bone Joint Surg Am. 2012;94:18-26

ÉPIDÉMIOLOGIE

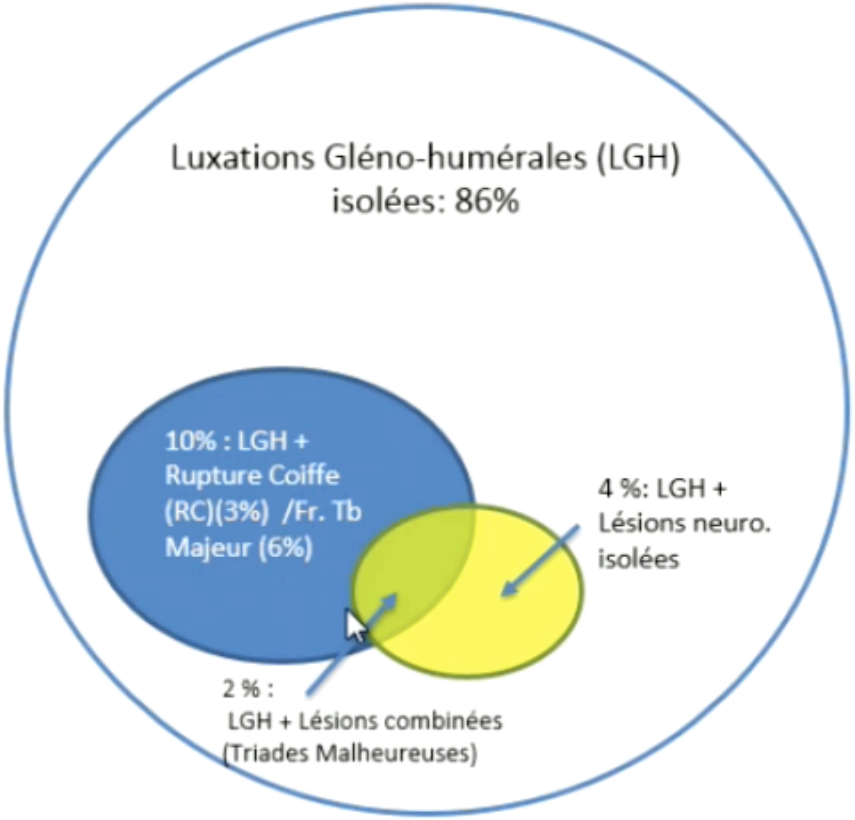

Luxation GH avant 40 ans

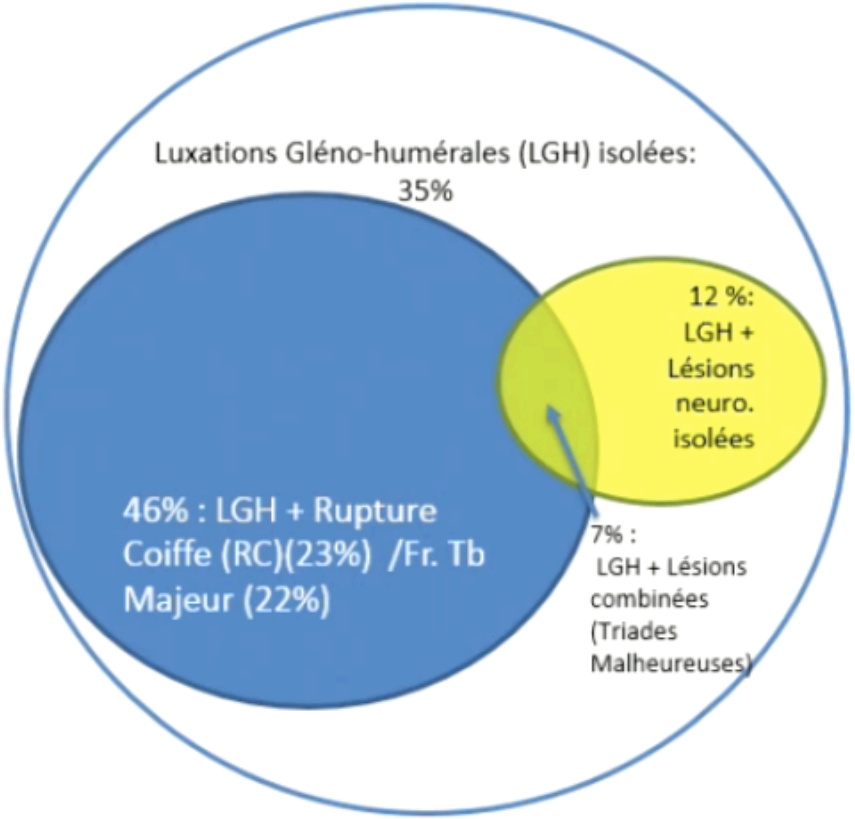

Luxation GH après 40 ans

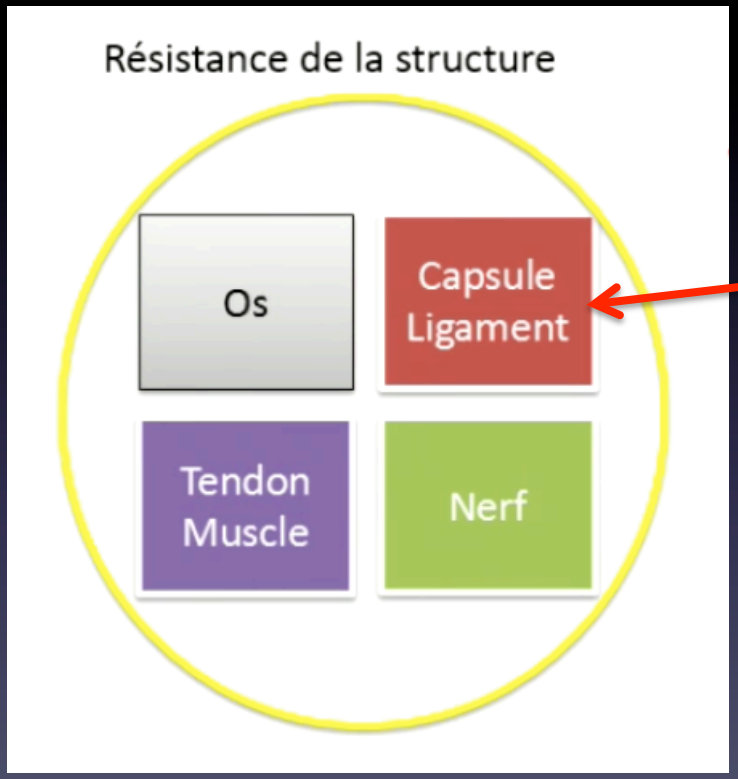
Résistance de la structure
Os
Capsule
Ligament
Tendon
Muscle
Nerf
Instabilité

Robinson (JBJS 2006, Niveau 1), Suivi prospectif sur **5** ans de 252 patients < 35 ans

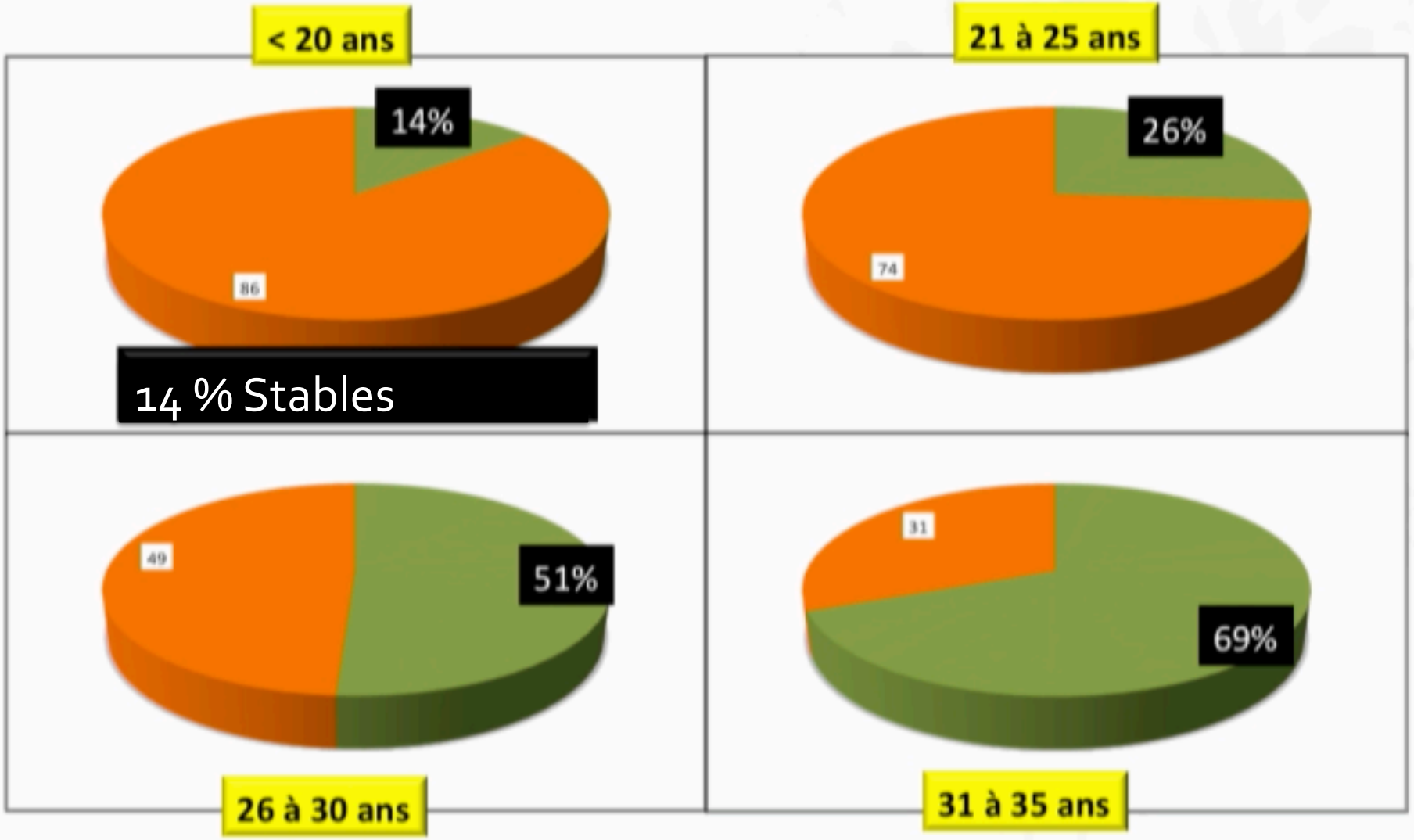

PEUT-ON ÉVITER CETTE ÉVOLUTION VERS UNE INSTABILITÉ D'ÉPAULE ?

Surgical versus non-surgical treatment for acute anterior shoulder dislocation (Review)

Handoll HHG, Al-Maiyah MA

THE COCHRANE COLLABORATION®

Homme,
moins de 20 ans,
Hyperlaxe,
Sport à risque,
Haut niveau sportif

Surgical versus non-surgical treatment for acute anterior shoulder dislocation (Review)

Handoll HHG, Al-Maiyah MA

Homme,
moins de 20 ans,
Hyperlaxe,
Sport à risque,
Haut niveau sportif

INTERVENTION DE LATARJET D'EMBLÉE

Fractures du trochiter

Fractures de la glène

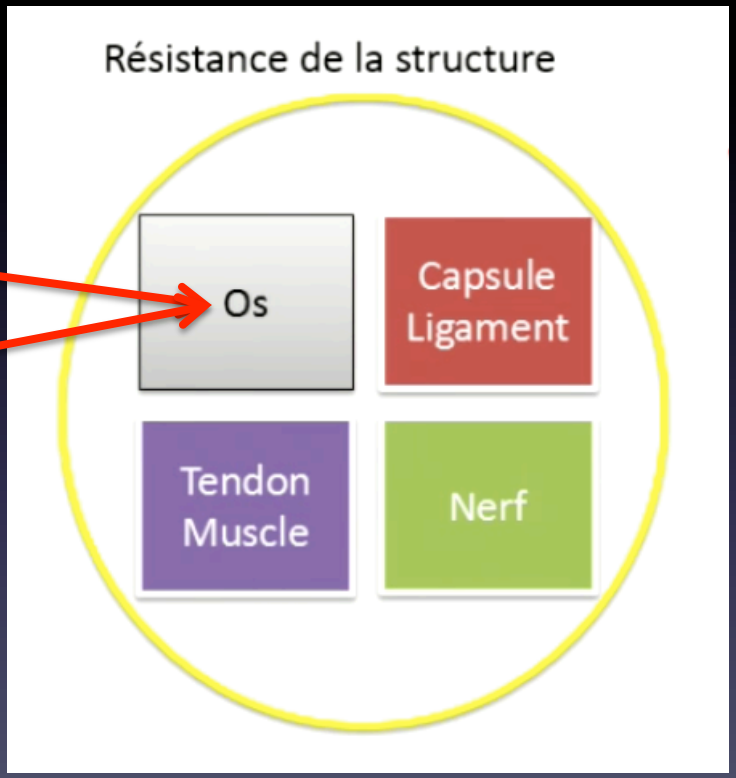

Fractures du trochiter

- 60% de fractures du trochiter à 60 ans.
- Après réduction de la luxation, 60% des fragments restent déplacés :
  - Déplacement > 1cm et / ou angulation > 45°.
  - Intérêt du scanner post-réduction.

Fractures du trochiter

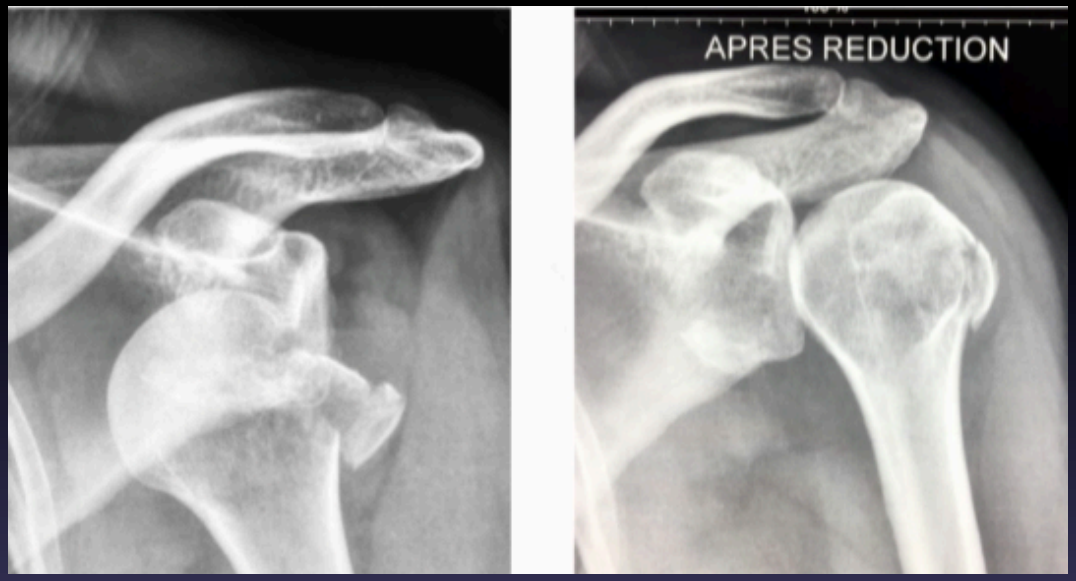

Fractures du trochiter

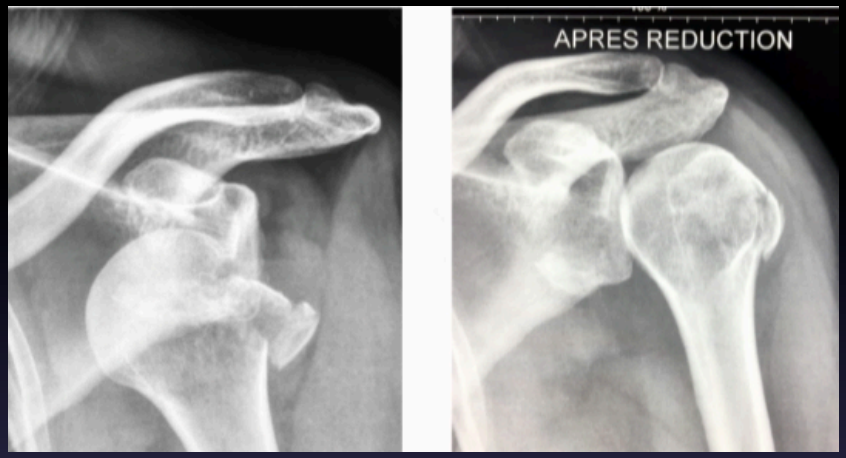

Fractures du trochiter

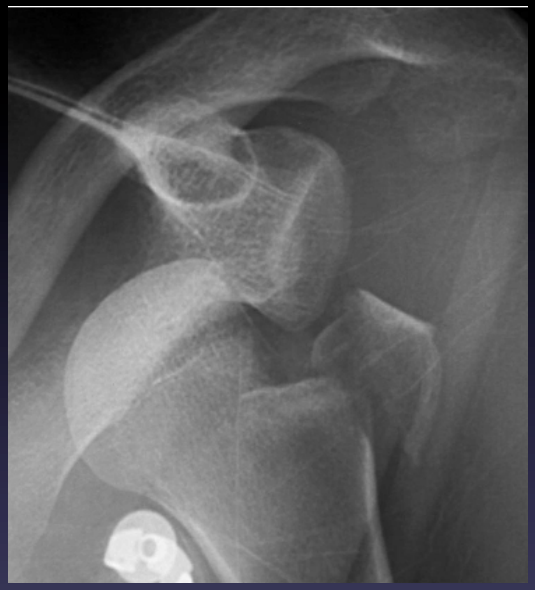

Fractures du trochiter

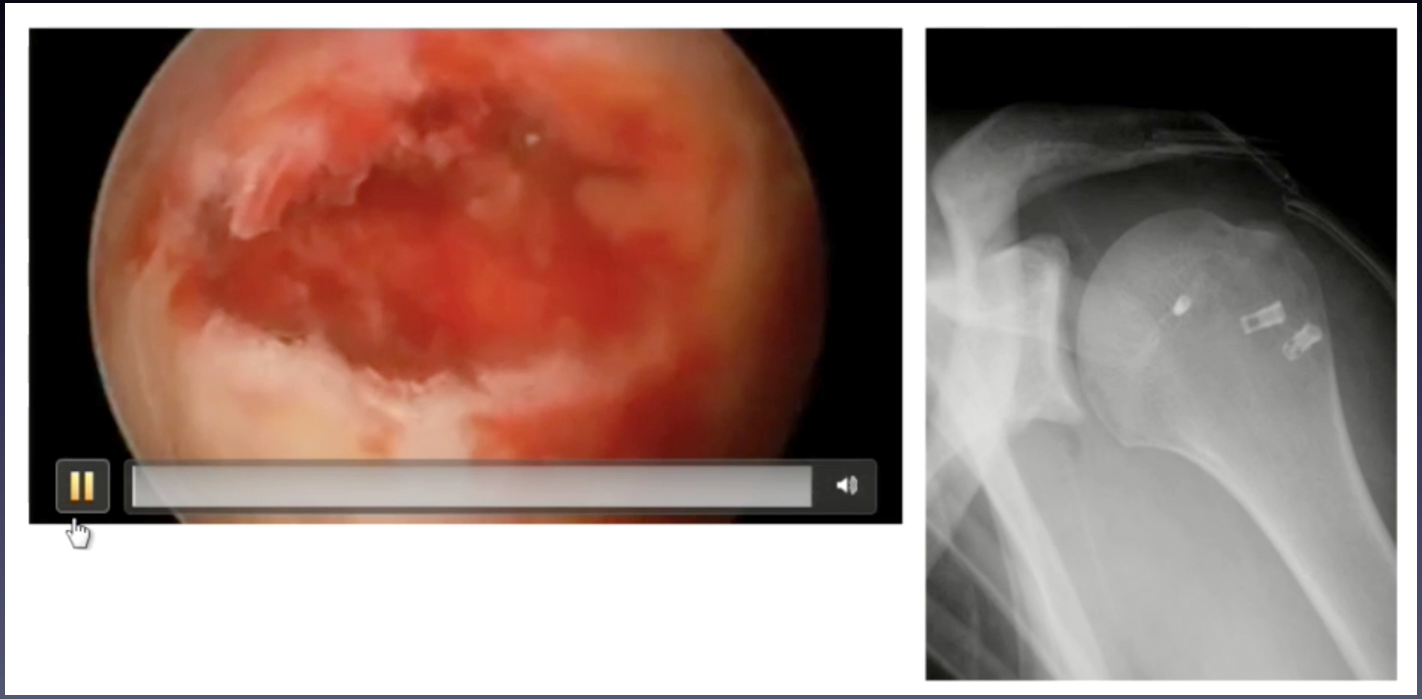

Fractures de la glène

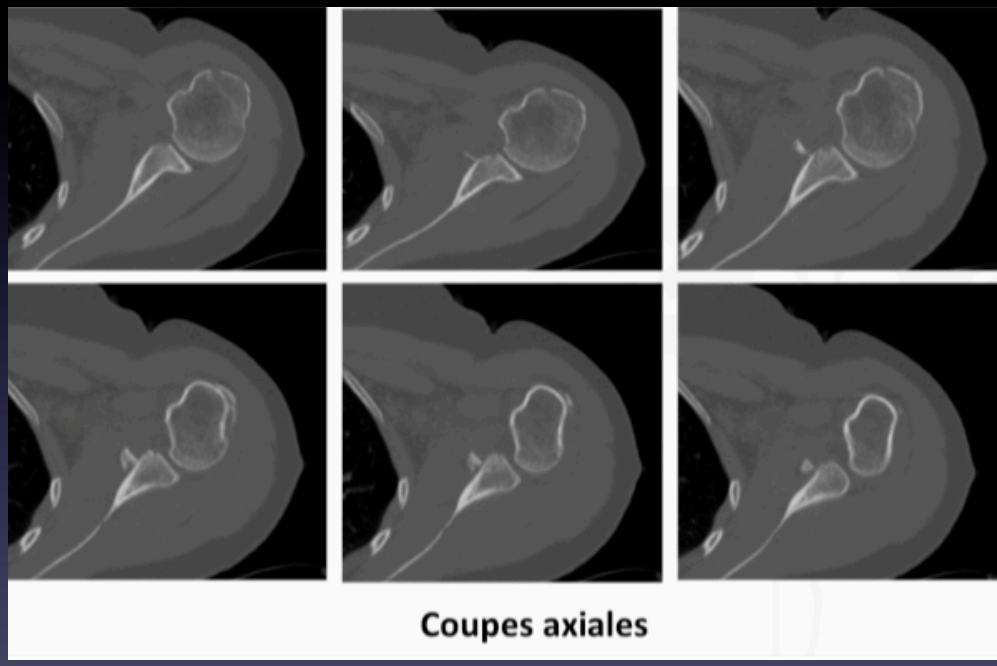

Fractures de la glène

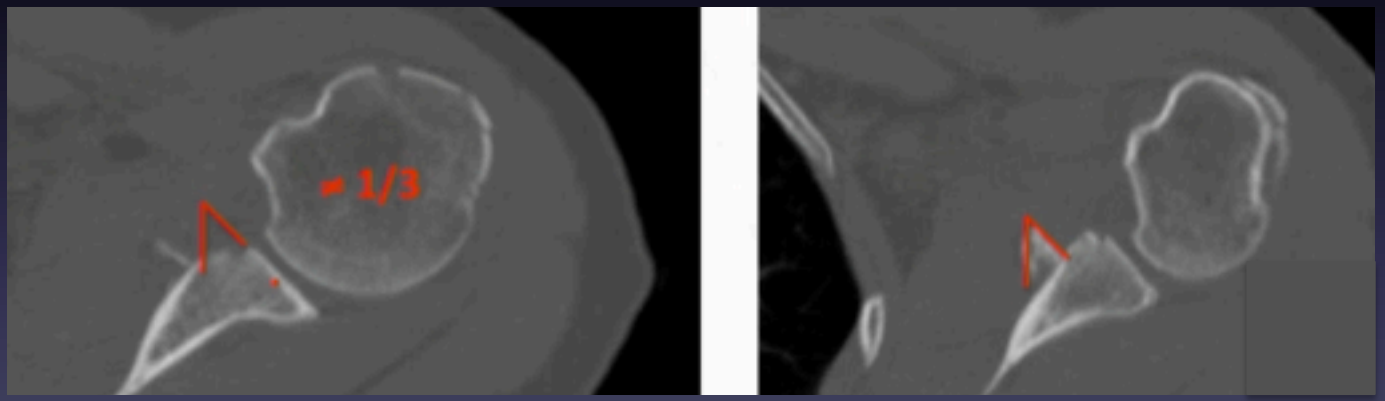

Fractures de la glène

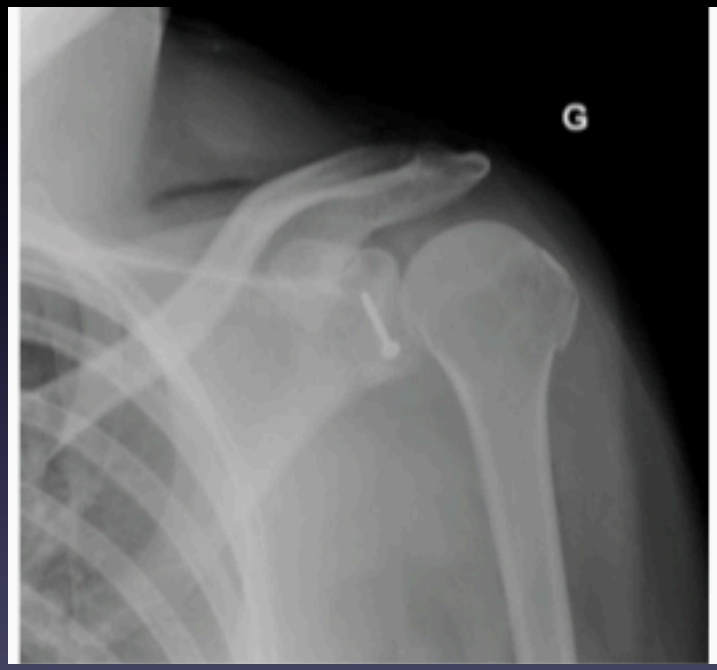

Fractures de la glène

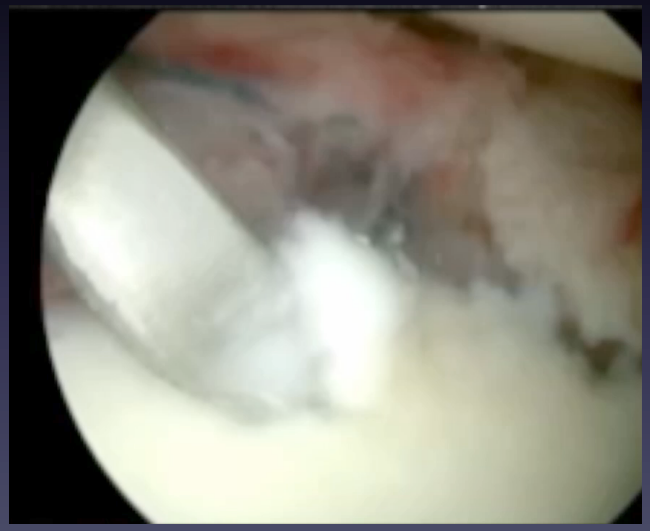

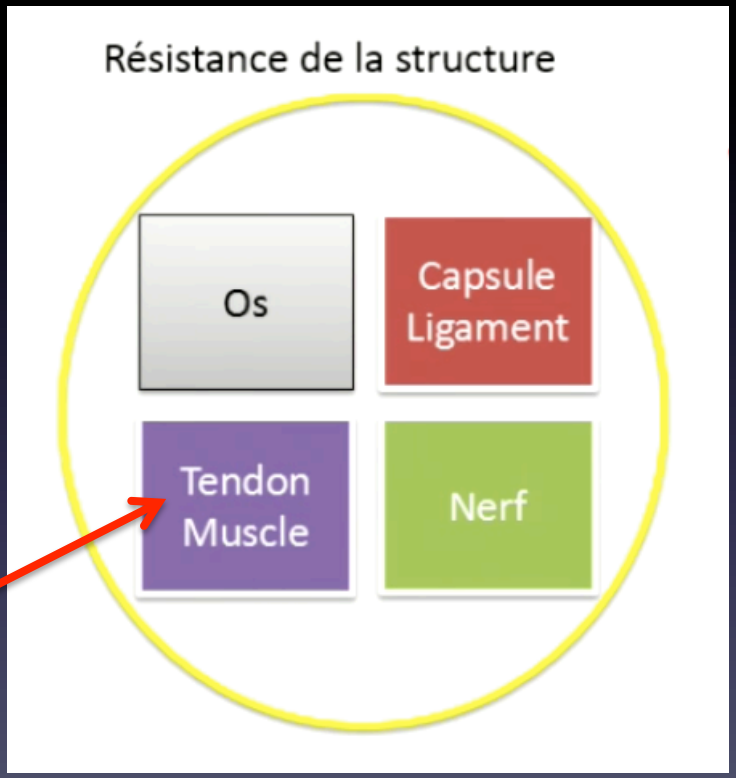

Ruptures de coiffe

Ruptures de coiffe

- 40% de ruptures de coiffe associées à 70 ans.
- Arthroscanner ou IRM si épaule pseudo-paralytique ou évolution non favorable.

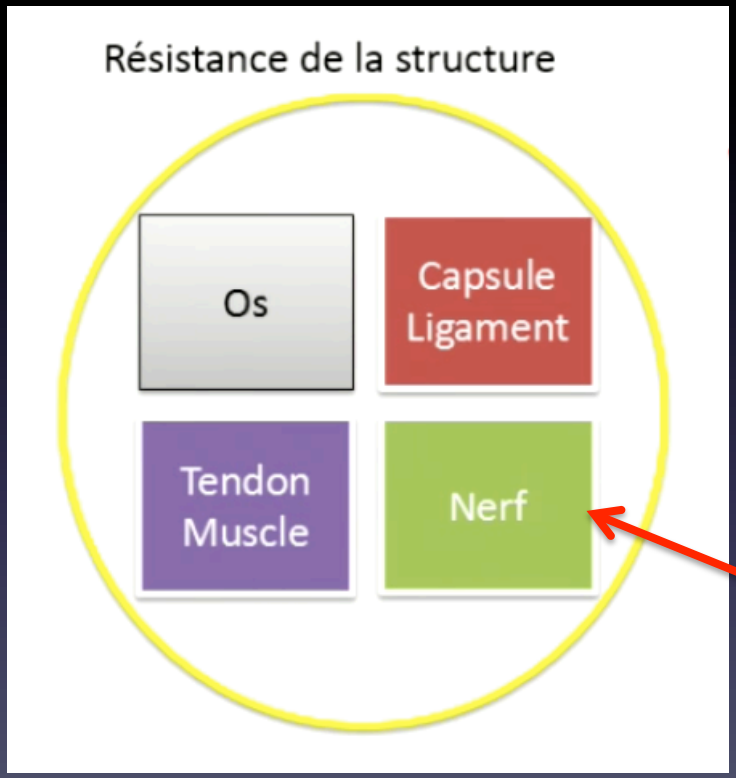
Résistance de la structure
Os
Capsule
Ligament
Tendon
Muscle
Nerf
Paralysies nerveuses

Lésions nerveuses

- 5,8%.
- Compression du nerf axillaire par la tête Humérale.
- EMG à 3 semaines.
- Bon pronostic en général.
- Surveiller évolution.

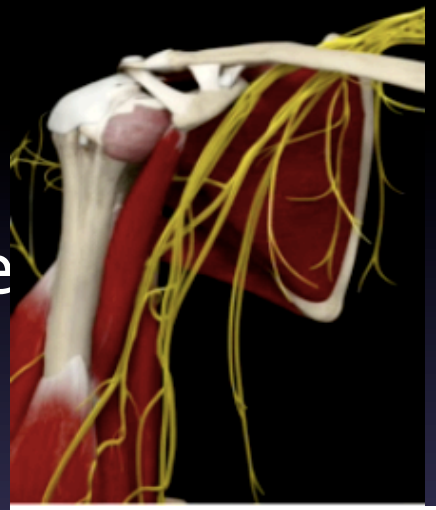

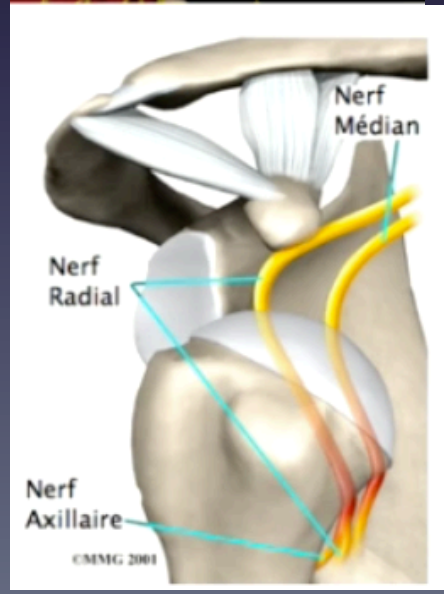

Lésions nerveuses

- Bon pronostic en général :
  - Attention pour être réinnervé, un muscle doit être en position de fonction.
  - Piège : expliquer le déficit par la seule paralysie et ignorer une éventuelle rupture de coiffe.
  - EMG + arthroscanner.

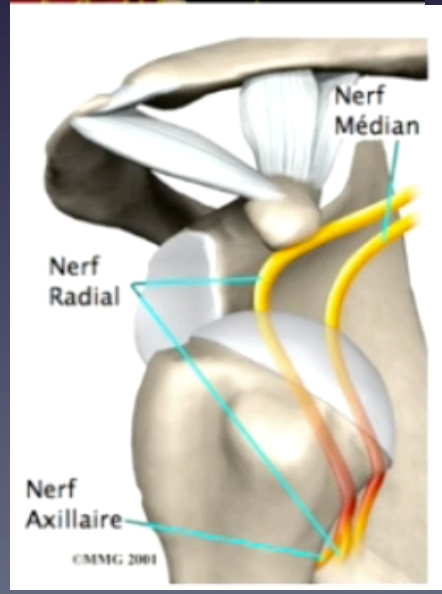

Prise en charge d'une luxation d'épaule

- Réduction
- Radiographies
- normales
- Immobilisation 10 jours
- Pas d'impotence
- Rééducation

Prise en charge d'une luxation d'épaule

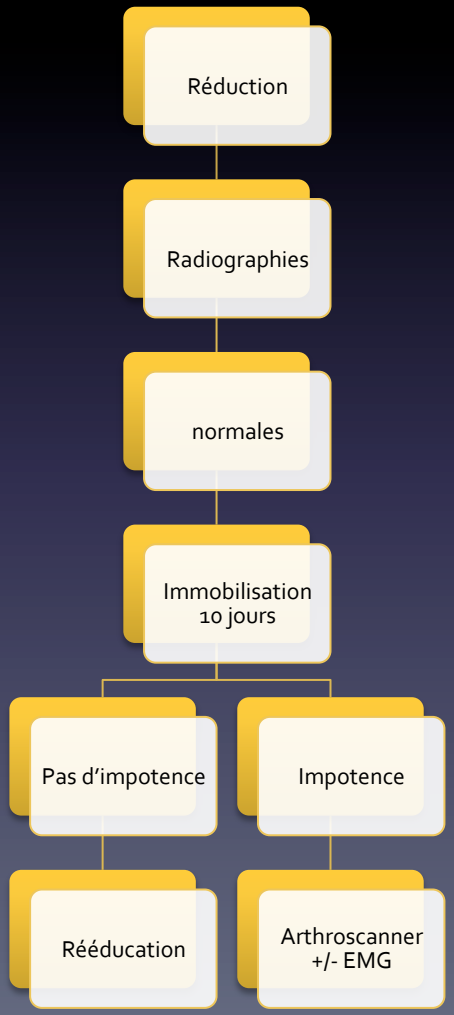

Prise en charge d'une luxation d'épaule

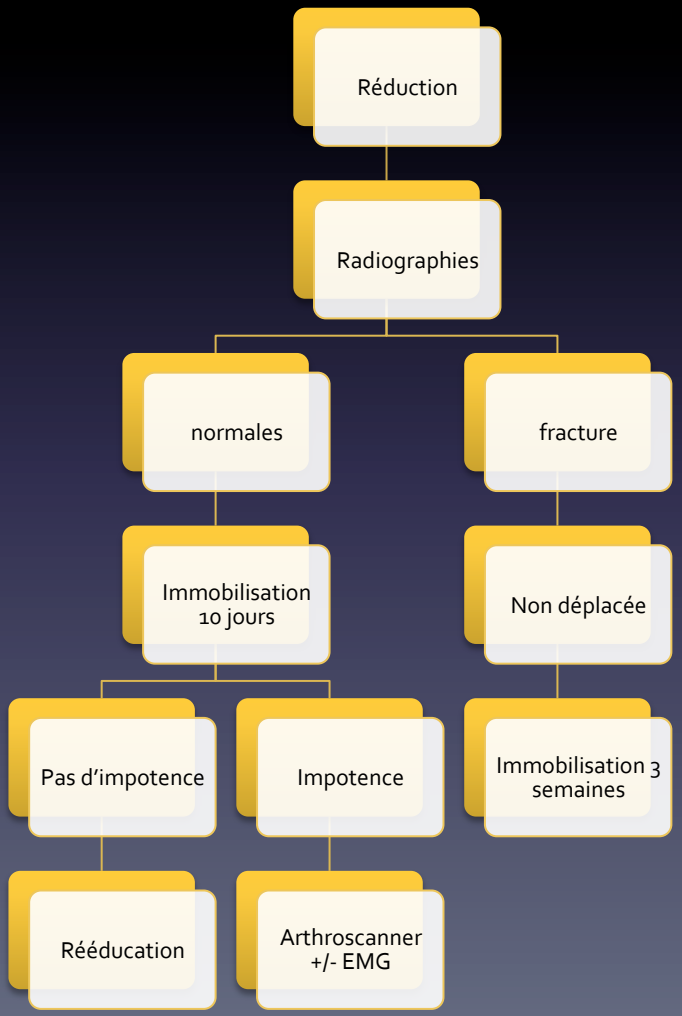

Prise en charge d'une luxation d'épaule

Conclusion
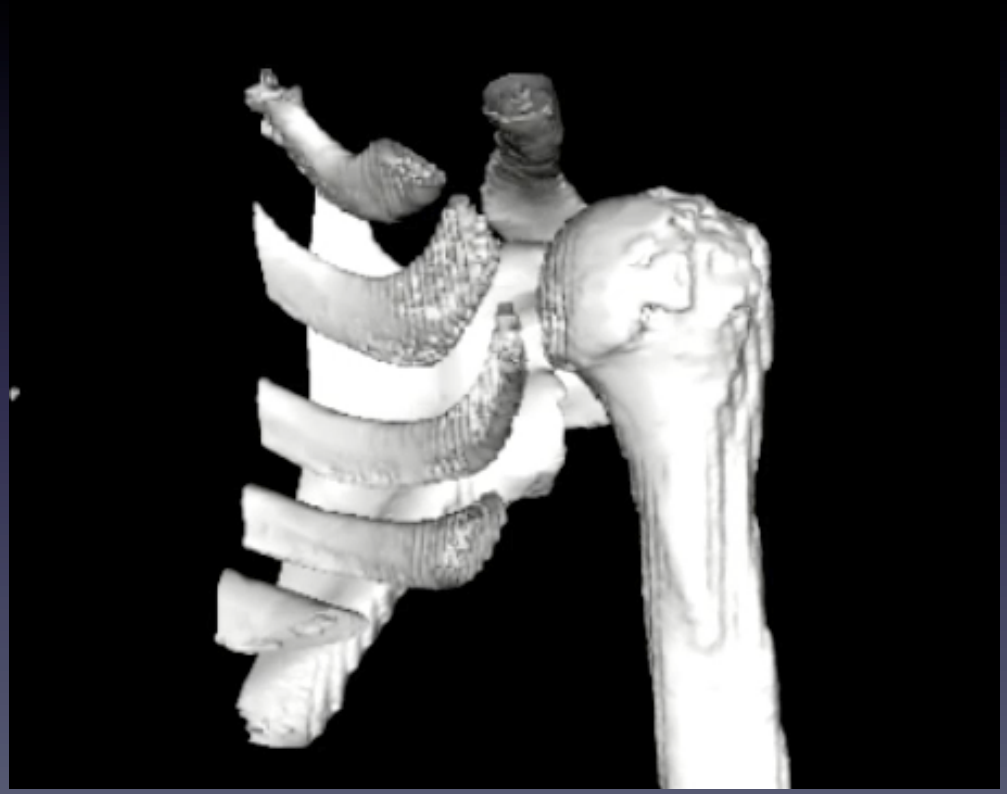
- Il est possible chez le jeune sportif de prévenir la complication principale (luxations récidivantes).
  - **Geste de stabilisation en urgence**.
- Une luxation gléno-humérale du sujet d'âge mûr (> 50 ans) est **associée** à une lésion de la coiffe ou à une fracture du trochiter jusqu'à preuve du contraire.
- Les lésions neurologiques ne sont pas rares, en général de bon pronostic spontané.
  - **Mais elles ne doivent pas être « l'arbre » qui cache la rupture de coiffe**.